

See discussions, stats, and author profiles for this publication at: <https://www.researchgate.net/publication/305776165>

Bandagem úmida empregada com baixa elasticidade no tratamento de úlcera em paciente com lipolinfedema

Article · January 2009

CITATIONS

0

READS

11

4 authors, including:



[Jose Maria Pereira de Godoy](#)

Faculdade de Medicina de São José do Rio Pr...

387 PUBLICATIONS 1,328 CITATIONS

[SEE PROFILE](#)



[Maria de Fatima Guerreiro Godoy](#)

Godoy & Godoy Escola Internacional de Tera...

116 PUBLICATIONS 468 CITATIONS

[SEE PROFILE](#)

Some of the authors of this publication are also working on these related projects:



Clinical Treatment of Penile Fibrosis After Penoscrotal Lymphedema [View project](#)



Eradicate elephantiasis [View project](#)

RELATO DE CASO

Bandagem úmida empregada com baixa elasticidade no tratamento de úlcera em paciente com lipolinfedema

Damp low-stretch bandage employed in the treatment of an ulcer in patient with lipolymphedema

José Maria Pereira de Godoy¹, Raul Augusto dos Santos², Rômulo Alberto Vilela Filho², Maria de Fátima Guerreiro Godoy³

RESUMO

O lipedema é caracterizado pelo aumento bilateral e simétrico dos membros inferiores, sem o acometimento dos pés, sinal de Stemmer negativo, podendo ocorrer hipotermia cutânea, alteração no suporte plantar e hiperalgesia. O objetivo do presente estudo é relatar uma forma incomum de lesão ulcerada em paciente com lipolinfedema tratado com bandagem úmida empregada com baixa elasticidade. Paciente, do sexo feminino, de 50 anos, com história familiar de lipedema refere vários episódios de erisipela em membro inferior esquerdo há cerca de 20 anos e com surgimento de úlceras de difícil cicatrização há mais de cinco anos. Foi tratada com bandagem úmida de baixa elasticidade e teve boa evolução com cicatrização da ferida. Lesões ulceradas são raras no lipolinfedema, porém a sua ocorrência esta associada com dificuldade na cicatrização.

PALAVRAS-CHAVE

linfedema, úlcera, bandagens

ABSTRACT

A lipedema is characterized by the bilateral and symmetrical enlargement of the lower limbs without the involvement of the feet and a negative Stemmer's sign; it may cause skin hypothermia, alteration in the plantar support, and hyperalgesia. The current study aims to report a rare type of ulcerative lesion in a patient with lipolymphedema treated with a damp low-stretch bandage. The patient is a female, age 50, with a family history of lipedema, and who has suffered many episodes of erysipelas in the lower left limb for approximately 20 years. For over five years ulcers which are difficult to heal have appeared. She was treated with a damp low-stretch bandage and the healing of the wound has shown significant improvement. Ulcerative lesions are rare in lipolymphedema; however, their occurrence is associated with difficulties in healing.

KEYWORDS

lymphedema, ulcer, bandages

- 1 Livre Docente do Departamento de Cardiologia e Cirurgia Cardiovascular da Faculdade de medicina de São José do Rio Preto-FAMERP, docente dos cursos de Graduação e Pós-Graduação da FAMERP e pesquisador CNPq.
- 2 Graduandos da Faculdade de Medicina de São José do Rio Preto-FAMERP.
- 3 Pós-doutoranda na Faculdade de Medicina de São José do Rio Preto-FAMERP.

ENDEREÇO PARA CORRESPONDÊNCIA

José Maria Pereira de Godoy
Rua Floriano Peixoto, 2950
São José do Rio Preto - SP
Cep 15020-010
E-mail: godoyjmp@riopreto.com.br

Recebido em 20 de Janeiro de 2009, aceito em 06 de Março de 2009.

INTRODUÇÃO

O lipedema é uma síndrome clínica descrita pela primeira vez em 1940 por Allen & Hines,¹ caracterizado pelo aumento bilateral e simétrico dos membros inferiores, sem o acometimento dos pés, sinal de Stemmer negativo, podendo ocorrer hipotermia cutânea, alteração no suporte plantar, hiperalgesia, entre outros.

O linfedema é uma condição na qual existe um acúmulo excessivo de líquido, proteínas e outras macromoléculas no tecido subcutâneo resultante da falha de drenagem do sistema linfático, associada com a deficiência da proteólise extralinfática no interstício e de mobilização de outras macromoléculas como o ácido hialurônico.²

O lipolinfedema é a progressão do lipedema para o linfedema,³ porém intercorrências como a associação com lesão ulcerada não tem sido descrita na literatura indexada Pubmed e Lilacs.

O objetivo do presente estudo é relatar um caso de paciente do sexo feminino com lipolinfedema e úlcera em membro inferior tratada com bandagem úmida empregada com baixa elasticidade.

RELATO DE CASO

Paciente, do sexo feminino, de 50 anos, cor negra, relata que sempre apresentara a circunferência das coxas e das pernas aumentadas, sem o acometimento dos pés, referindo também que seus familiares apresentam um aspecto semelhante nos membros. Refere episódios repetidos de erisipela em membro inferior esquerdo, há cerca de 20 anos, caracterizados por febre, cefaléia, mal estar, calafrios, seguido de edema, hiperemia e dor na perna acometida. Há 10 anos iniciou-se o mesmo quadro na perna direita. Em ambas as pernas se formaram úlceras de difícil cicatrização há mais de cinco anos. Ao exame físico observa-se edema duro, frio e indolor que envolve os pés, sinal de Stemmer positivo e lesão ulcerada, figura 1. A paciente fez tratamento com curativos convencionais desde o início das lesões, sem melhora do quadro. Há 6 meses foi iniciado o tratamento com bandagem úmida, feitas artesanalmente, utilizando creme não iônico de consistência pastosa 20%, acrescido de óleo de girassol e embebido em atadura elástica marca Neve. Esta bandagem é colocada envolvendo todo pé, menos os pododáctilos até a altura da prega do joelho. Após sua colocação foram passadas mais duas bandagens marca neve não elástica, técnica em espira, sendo apenas uma passada até a altura da musculatura da panturrilha e nesta região são passadas várias camadas (multicapas), sendo trocada a cada 3 dias a uma semana. A paciente foi mantida nas suas atividades normais. A ferida evoluiu para a cicatrização em 6 meses, conforme evolução figura 2.

DISCUSSÃO

O presente caso mostra uma evolução do lipedema para lipolinfedema e uma intercorrência não relatada nos indexadores LILACS e Pubmed. A paciente relata vários episódios de erisipela e este fato pode ser o responsável pela evolução para o lipolinfedema e da lesão ulcerada. A ferida surgiu após evento de erisipela, portanto uma associação com o evento úlcera. A literatura sugere alterações linfáticas nos pacientes com lipedema,^{4,5}

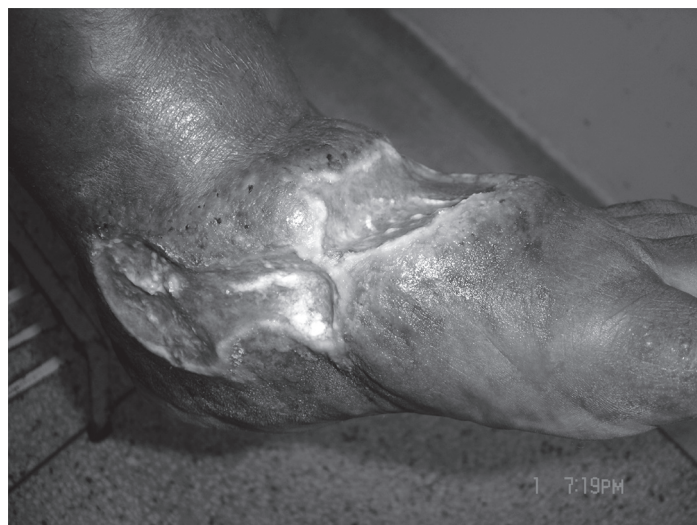

Figura 1
Mostra lesão ulcerada em paciente com lipolinfedema.

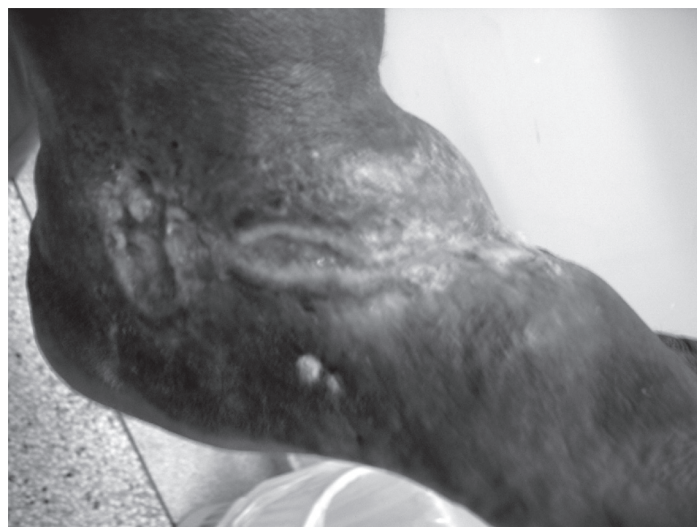


Figura 2
Mostra evolução da lesão ulcerada durante tratamento.

assim como a associação de erisipela com o linfedema.⁶ Portanto, torna-se difícil definir se há uma associação da erisipela com um provável lipolinfedema subclínico. Contudo, a erisipela agrava os linfedemas pré-existent. Outro aspecto a ser analisado é que as úlceras não são uma constante nos pacientes com linfedema, exceto flebolinfedema, contudo um fator agressor dérmico normalmente é associado quando presente esta ocorrência.

Pacientes com lipedema parecem ter uma tendência maior a desenvolver linfedema frente às lesões do sistema linfático e pequenas cirurgias de varizes são associadas à transformação do lipedema para a forma lipolinfedema,³ portanto são pacientes que necessitam de maiores cuidados quando na indicação da cirurgia de varizes ou na lipoaspiração do membro.

A opção pela bandagem úmida de emprego não elástico ou com baixa elasticidade, feito de forma artesanal, é uma nova opção na abordagem destes pacientes. A redução do custo operacional e a

possibilidade de manter a paciente nas suas atividades diárias traz um ganho econômico adicional ao sistema de saúde, a segurança social e ao próprio paciente.

A obesidade é outro aspecto que agrava o linfedema e dificulta a sua abordagem terapêutica. Portanto, uma somatória de fatores agravou o quadro clínico desta paciente e ressalta-se as dificuldades de tratamento usando as formas convencionais.

CONCLUSÃO

Lesões ulceradas são raras no lipolinfedema, porém a sua ocorrência esta associada com dificuldade na cicatrização.

REFERENCIAS

1. Allen EV, Hines EA. Lipoedema of the legs. A syndrome characterized by fat legs and edema. *Proc Staff. Meet. Mayo Clinic.* 1940;15:184.
2. Godoy JMP, Silva HS. Prevalence of cellulitis and erysipelas in post-mastectomy patients after breast cancer. *Arch Med Sci.* 2007;3:249-51.
3. Godoy JMP, Godoy MFG, Hayashida M. Lipoedema and varicose vein surgery: a worse prognosis? *Acta Angiol.* 2005;11(3):186-7.
4. Amann-Vesti BR, Franzeck UK, Bollinger A. Microlymphatic aneurysms in patients with lipedema. *Lymphology.* 2001;34(4):170-5.
5. Bräutigam P, Földi E, Schaiper I, Krause T, Vanscheidt W, Moser E. Analysis of lymphatic drainage in various forms of leg edema using two compartment lymphoscintigraphy. *Lymphology.* 1998;31(2):43-55.
6. Godoy JM, Godoy MF, Valente A, Camacho EL, Paiva EV. Lymphoscintigraphic evaluation in patients after erysipelas. *Lymphology.* 2000;33(4):177-80.